

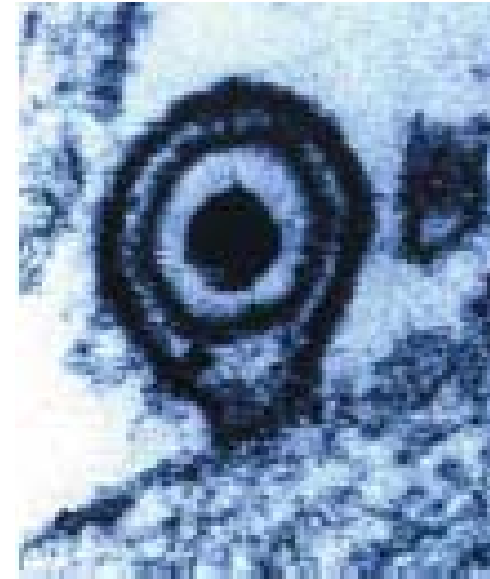
Linfoma não-Hodgkin

Epstein-Barr vírus (EBV) Herpesvírus humano 4 (HHV 4)

Família *Herpesviridae*
Subfamília *Gamaherpesvirinae*
Gênero *Lymphocryptovirus*

Subtipos: EBV-1 e EBV-2

Vírus DNA de fita dupla linear , capsídeo
icosaédrico, envelope bilipídico



Epstein-Barr vírus (EBV) Herpesvírus humano 4 (HHV 4)

Antígenos nucleares

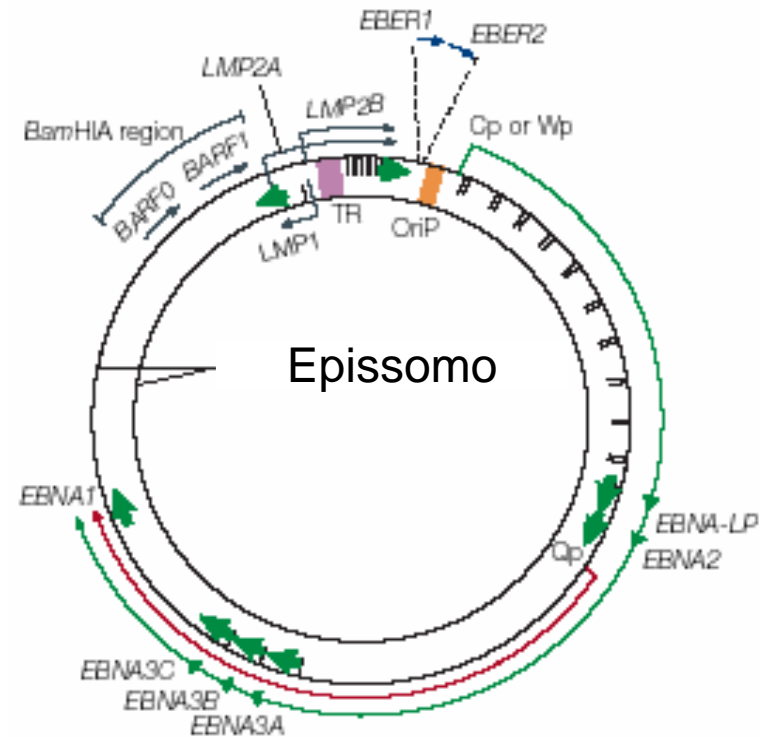
- . EBNA1, EBNA2
- . EBNA3A, EBNA3B
- . EBNA3C e EBNA-LP

Proteínas latentes de membrana

- . LMP1 e LMP2

RNAs não-transcritos

- . EBER1 e EBER2



Epstein-Barr vírus (EBV)

Epidemiologia e transmissão

Prevalência sorológica

90% a 95% da população adulta apresentam anticorpos anti-EBV

Soroconversão

- Crianças
- Adolescentes

Epstein-Barr vírus (EBV)

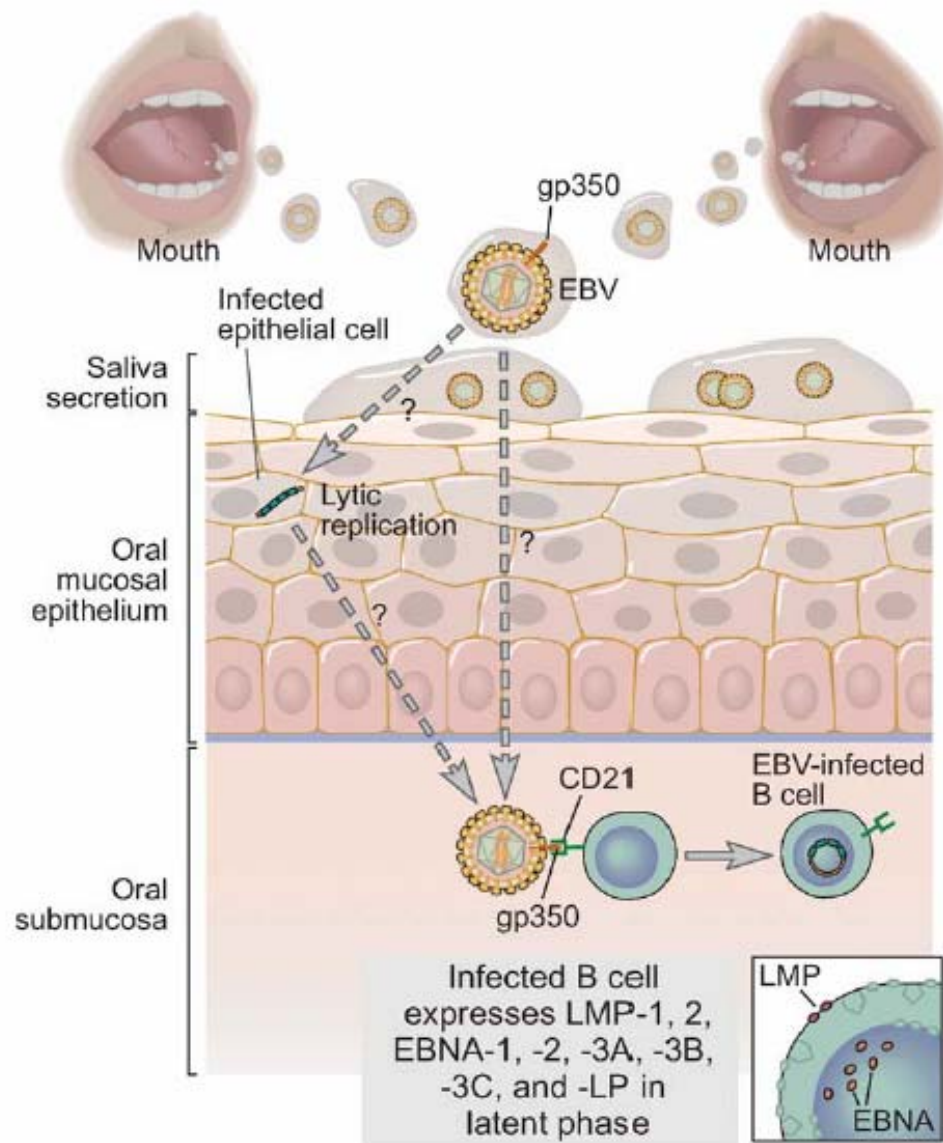
Epidemiologia e transmissão

Transmissão

Fluido corporal contaminado com vírus
em tecidos susceptíveis

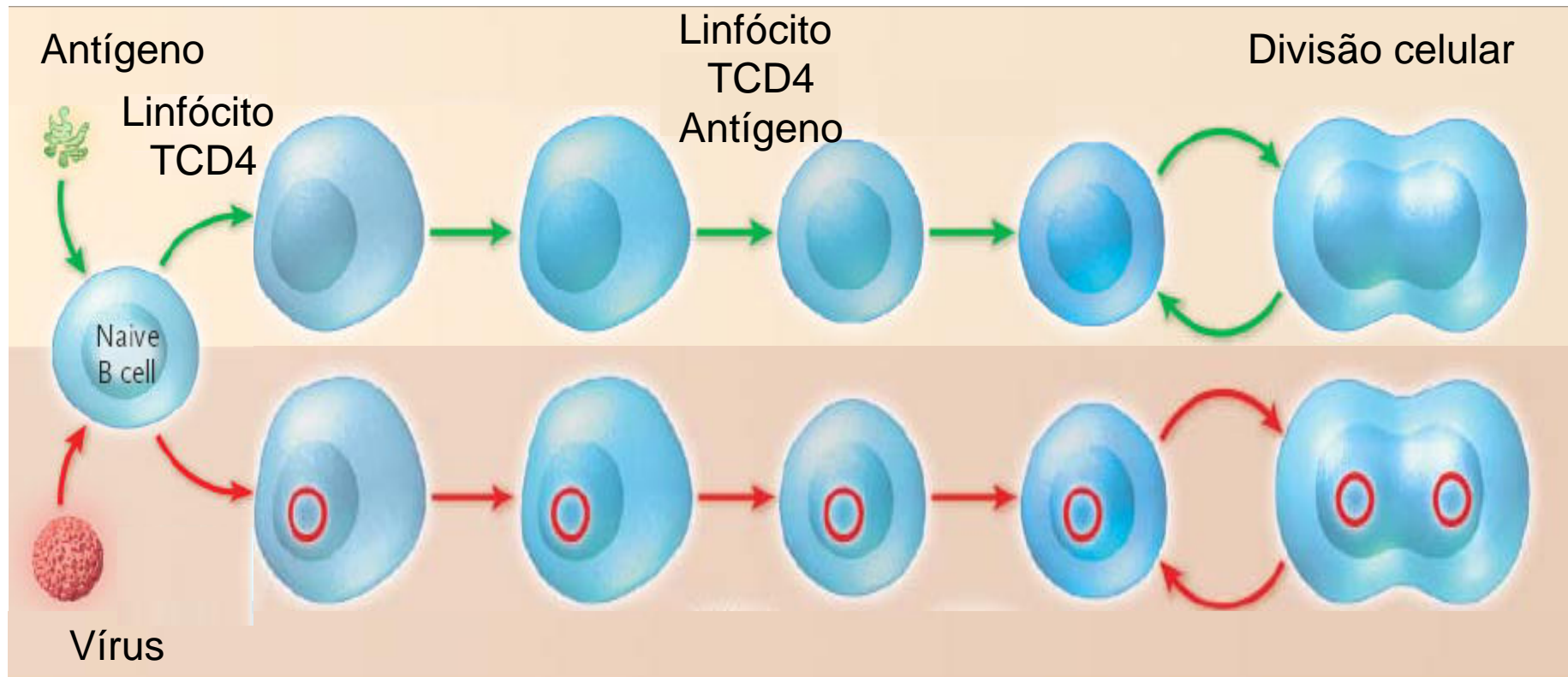
Transfusão de sangue

Infecção pelo EBV

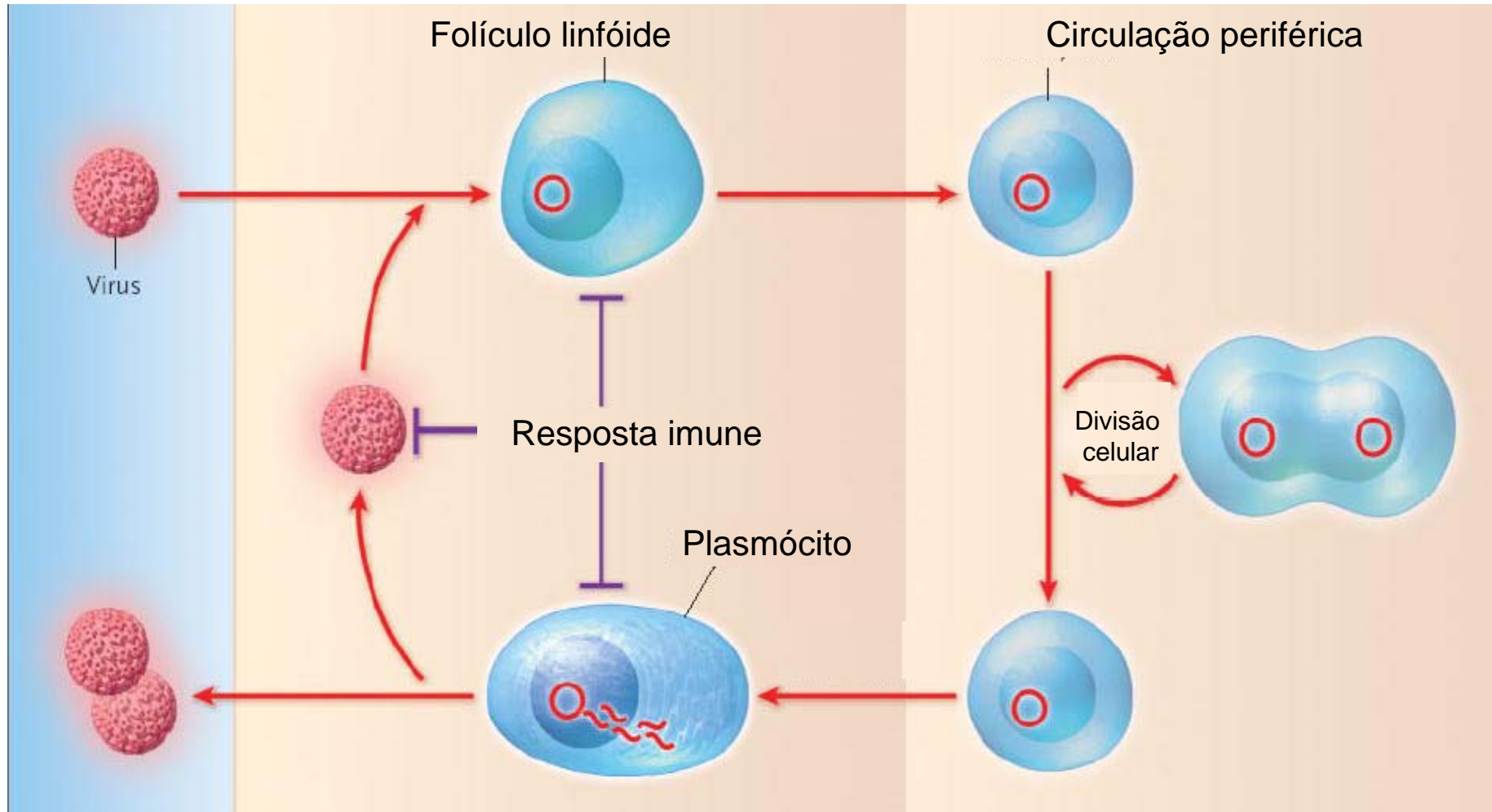


Annu. Rev. Pathol. Mech. Dis. 2006; 1: 375-404

Estabelecimento do EBV nas células B



Ciclo da infecção persistente



NEJM, 2004; 350(13): 1328-37

Linfomas não-Hodgkin relacionados à AIDS (LNH-AIDS)

Linfomas não-Hodgkin relacionados à AIDS

Características gerais

- Incidência geral: 4% a 10%
- **Espectro clínico**
Apresentação extranodal; curso clínico mais agressivo; pior prognóstico
- **Espectro patológico**
Padrão difuso de crescimento; morfologia de alto grau; pleomorfismo celular; origem de células B

Linfomas não-Hodgkin relacionados à AIDS

Histologia

- **Linfomas não-Hodgkin sistêmicos relacionados à AIDS**
 - . Linfoma de Burkitt
 - . Linfoma imunoblástico
 - . Linfoma de grandes células
- **Linfoma primário do sistema nervoso central**
- **Linfoma de efusão primária**

Linfomas não-Hodgkin relacionados à AIDS

Linfomas sistêmicos

- 80% de todos os LNH-AIDS
- Apresentação extranodal: SNC, trato gastrointestinal, fígado, medula óssea
- Três tipos principais de linfomas de células B de alto grau
 - . Linfoma de Burkitt
 - . Linfoma imunoblástico
 - . Linfoma de grandes células

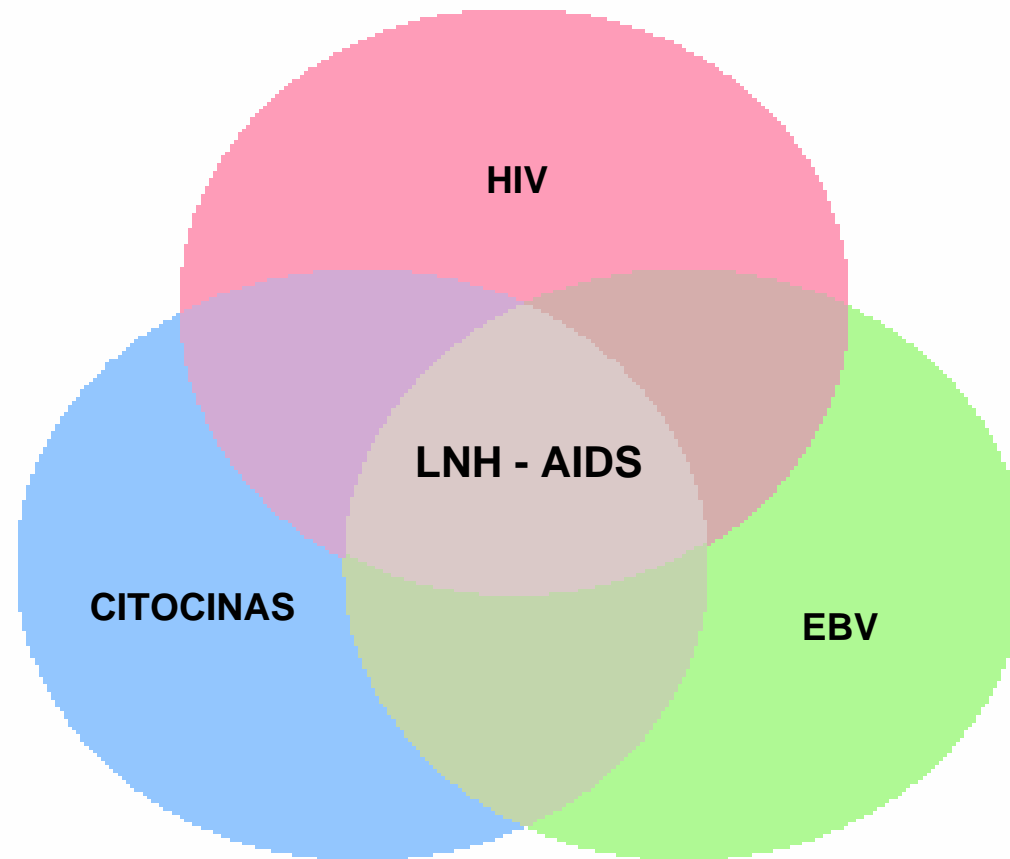
Linfoma primário do sistema nervoso central

- 20% dos LNH-AIDS pré-HAART
- Caracterização morfológica
 - . Origem de células B
 - . Tumores intracranianos limitados ao sistema nervoso central
 - . Histologia de linfoma de grandes células ou imunoblástico
 - . Extensas áreas de necrose

Linfoma de efusão primária

- Aproximadamente 3% dos LNH-AIDS
- Características distintivas
 - . Crescimento líquido em cavidades serosas
 - . Ausência de massa tumoral sólida
 - . Infecção das células tumorais pelo herpesvírus humano 8 (HHV-8)

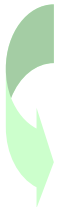Etiopatogenia do linfoma não-Hodgkin relacionado à AIDS



Hematol Oncol Clin N Am, 2003; 17: 785-820

Etiopatogenia do Linfoma não-Hodgkin relacionado à AIDS

Imunodeficiência



Infecção maciça pelo EBV
Ativação policlonal de células B

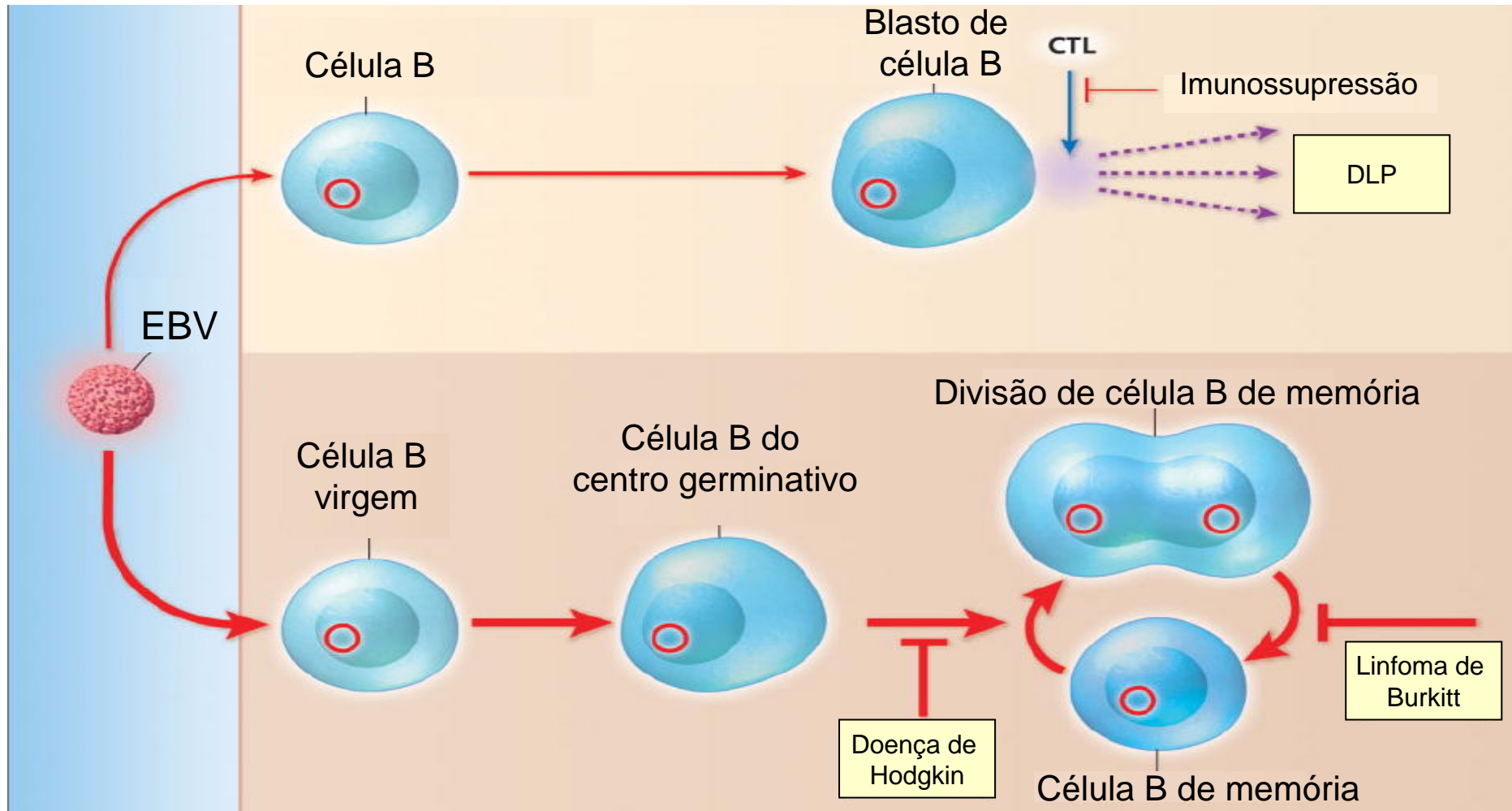


Regulação aberrante de células B
Instabilidade genética nas células infectadas pelo EBV
Imortalização clonal de células B



Linfoma

Linfomagênese associada ao EBV



NEJM, 2004; 350(13): 1328-37

Modelos do papel do EBV na linfomagenese

